

Документ подписан простой электронной подписью  
Информация о владельце:  
ФИО: Косенок Сергей Михайлович  
Должность: ректор  
Дата подписания: 26.06.2024 10:37:27  
Уникальный программный ключ:  
e3a68f3eaa1e62674b54f4998099d3d6bfdcf836

**Бюджетное учреждение высшего образования**  
Ханты-Мансийского автономного округа-Югры  
"Сургутский государственный университет"

УТВЕРЖДАЮ  
Проректор по УМР

\_\_\_\_\_ Е.В. Коновалова

13 июня 2024г., протокол УМС №5

## Основы компьютерной томографии и магнитно-резонансной томографии рабочая программа дисциплины (модуля)

Закреплена за кафедрой **Многопрофильной клинической подготовки**

Учебный план о310809-Рентген-24-1.plx  
31.08.09 Рентгенология

Форма обучения **очная**

Общая трудоемкость **3 ЗЕТ**

Часов по учебному плану 108

Виды контроля в семестрах:  
зачеты 1

в том числе:

аудиторные занятия 58

самостоятельная работа 50

### Распределение часов дисциплины по семестрам

Семестр (<Курс>.<Семестр на курсе>)	1 (1.1)		Итого	
	уп	рп	уп	рп
Неделя	16 3/6			
Вид занятий	уп	рп	уп	рп
Лекции	4	4	4	4
Практические	54	54	54	54
Итого ауд.	58	58	58	58
Контактная работа	58	58	58	58
Сам. работа	50	50	50	50
Итого	108	108	108	108

Программу составил(и):

*д.м.н., профессор, Зав.к., Климова Н.В.*

Рабочая программа дисциплины

**Основы компьютерной томографии и магнитно-резонансной томографии**

разработана в соответствии с ФГОС:

Федеральный государственный образовательный стандарт высшего образования - по специальности 31.08.09 Рентгенология (приказ Минобрнауки России от 21.06.2021 г. № 557)

составлена на основании учебного плана:

31.08.09 Рентгенология

утвержденного учебно-методическим советом вуза от 13.06.2024 протокол № 5.

Рабочая программа одобрена на заседании кафедры

**Многопрофильной клинической подготовки**

от 22.04.2024 протокол № 17

Зав. кафедрой д.м.н., профессор Климова Н.В.

**1. ЦЕЛИ ОСВОЕНИЯ ДИСЦИПЛИНЫ**

- |     |  |
|-----|--|
| 1.1 | Целями освоения учебной дисциплины «Основы компьютерной томографии и магнитно-резонансной томографии» являются: развитие у обучающихся личностных качеств и формирование универсальных, общепрофессиональных и профессиональных компетенций в соответствии с Федеральным государственным образовательным стандартом высшего образования по специальности 31.08.09 «Рентгенология» (уровень подготовки кадров высшей квалификации). Подготовить ординаторов к определению у пациентов патологических состояний, симптомов, синдромов заболеваний, нозологических форм в соответствии с Международной статистической классификацией болезней, научить основным методам лучевой диагностики и интерпретации их результатов. |
|-----|--|

**2. МЕСТО ДИСЦИПЛИНЫ В СТРУКТУРЕ ООП**

Цикл (раздел) ООП:	Б1.В.ДВ.01
--------------------	------------

**2.1 Требования к предварительной подготовке обучающегося:**

2.1.1 Рентгенология

**2.2 Дисциплины и практики, для которых освоение данной дисциплины (модуля) необходимо как предшествующее:**

2.2.1 Производственная (клиническая) практика

2.2.2 Производственная (научно - исследовательская работа) практика

**3. КОМПЕТЕНЦИИ ОБУЧАЮЩЕГОСЯ, ФОРМИРУЕМЫЕ В РЕЗУЛЬТАТЕ ОСВОЕНИЯ ДИСЦИПЛИНЫ (МОДУЛЯ)**

**ПК-1.1:** Осуществляет выбор и составление плана рентгенологического исследования (в том числе компьютерного томографического) и магнитно-резонансно-томографического в соответствии с клинической задачей методики рентгенологического исследования.

**Знать:**

Уровень 1	1
-----------	---

**ПК-1.2:** Обеспечивает безопасность рентгенологических исследований (в том числе компьютерных томографических) и магнитно-резонансно-томографических исследований, в том числе с соблюдением требований радиационной безопасности.

**Знать:**

Уровень 1	1
-----------	---

**ПК-1.3:** Осуществляет расчет дозы рентгеновского излучения, полученной пациентом при проведении рентгенологических исследований (в том числе компьютерных томографических), и регистрирует ее в протоколе исследования.

**Знать:**

Уровень 1	1
-----------	---

**ПК-2.1:** Интерпретирует и анализирует полученные при рентгенологическом исследовании результаты, выявляет рентгенологические симптомы и синдромы предполагаемого заболевания

**Знать:**

Уровень 1	1
-----------	---

**ПК-2.2:** Создает цифровые и жесткие копии рентгенологических исследований (в том числе компьютерных томографических исследований) и магнитно-резонансно-томографических исследований.

**Знать:**

Уровень 1	1
-----------	---

**ПК-2.3:** Осуществляет архивирование выполненных рентгенологических исследований (в том числе компьютерных томографических) и магнитно-резонансно-томографических исследований в автоматизированной сетевой системе.

**Знать:**

Уровень 1	1
-----------	---

**ПК-3.1:** Обосновывает и выполняет рентгенологическое исследование (в том числе компьютерное томографическое) и магнитно-резонансно-томографическое исследование с применением контрастных лекарственных препаратов, организывает соответствующую подготовку пациента к ним.

**Знать:**

Уровень 1	1
-----------	---

<b>ПК-3.2: Обосновывает показания (противопоказания) к введению контрастного препарата, вид, объем и способ его введения для выполнения рентгенологического исследования (в том числе компьютерного томографического) и магнитно-резонансно-томографического исследования.</b>	
<b>Знать:</b>	
Уровень 1	1

<b>ПК-3.3: Выполняет рентгенологическое исследование (в том числе компьютерное томографическое исследование) и магнитно-резонансно-томографическое исследование с контрастированием сосудистого русла (компьютерно-томографическая ангиография, магнитно-резонансно-томографическая ангиография)</b>	
<b>Знать:</b>	
Уровень 1	1

**В результате освоения дисциплины обучающийся должен**

<b>3.1</b>	<b>Знать:</b>
3.1.1	- основные и дополнительные методы обследования (лучевой диагностики);
3.1.2	- современные методы оценки состояния функций различных органов и систем в лучевой диагностике, необходимые для определения ведущего синдрома патологии, постановки диагноза в соответствии с Международной статистической классификацией болезней;
3.1.3	- алгоритмы лучевой диагностики патологических состояний различных органов;
3.1.4	- классификацию, этиологию, патогенез, клиническую картину, методы лучевой диагностики;
3.1.5	- классификации и метрологические характеристики аппаратуры для лучевой диагностики;
3.1.6	- основные рентгенологические симптомы патологий органов и систем;
3.1.7	- показания и анализ результатов проведения магнитно-резонансной томографии.
<b>3.2</b>	<b>Уметь:</b>
3.2.1	- интерпретировать результаты лучевых методов исследования;
3.2.2	- поставить предварительный диагноз согласно Международной классификации болезней на основании данных основных и дополнительных методов исследования.
3.2.3	- управлять всеми имеющимися рентгеновскими аппаратами, в том числе компьютерным томографом и магнитно-резонансным томографом, и их приставками в рентгеновском кабинете в доступных технологических режимах;
3.2.4	- составлять рациональный план лучевого обследования пациента;
3.2.5	- выполнять снимки исследуемой части тела (органа) в оптимальных проекциях (укладках);
3.2.6	- составлять протоколы исследования с перечислением выявленных рентгеновских симптомов заболевания и формированием заключения о предполагаемом диагнозе с указанием, в нужных случаях, необходимых дополнительных исследований;
3.2.7	- построить заключение лучевого исследования;
3.2.8	- определять специальные методы исследования, необходимые для уточнения диагноза, оценить полученные данные;
3.2.9	- проводить дифференциальную диагностику, обосновывать клинический диагноз и тактику ведения больного;
3.2.10	- определять необходимость в проведении исследований в рамках смежных дисциплин;
3.2.11	- оценивать динамику течения болезни и ее прогноз.

#### 4. СТРУКТУРА И СОДЕРЖАНИЕ ДИСЦИПЛИНЫ (МОДУЛЯ)

Код занятия	Наименование разделов и тем /вид занятия/	Семестр / Курс	Часов	Компетенции	Литература	Примечание
	<b>Раздел 1. Основные принципы компьютерной томографии</b>					
1.1	Основные принципы компьютерной томографии /Лек/	1	2	ПК-1.1 ПК-1.2 ПК-1.3 ПК-2.1 ПК-2.2 ПК-2.3 ПК-3.1 ПК-3.2 ПК-3.3	Л1.1 Л1.2Л2.1Л3.1 Э1 Э2 Э3	устный опрос
1.2	Построение компьютерно-томографического изображения Компоненты компьютерного /Пр/	1	8	ПК-1.2 ПК-2.1 ПК-2.2 ПК-2.3 ПК-3.1 ПК-3.2 ПК-3.3	Л1.1 Л1.2Л2.1Л3.1 Э1 Э2 Э3	устный опрос

1.3	Подготовка доклада - презентации /Ср/	1	8	ПК-1.2 ПК-2.1 ПК-2.2 ПК-2.3 ПК-3.1 ПК-3.2 ПК-3.3	Л1.1 Л1.2Л2.1Л3.1 Э1 Э2 Э3	Подготовка доклада - презентации
<b>Раздел 2. Контрастные средства применяемые при компьютерной томографии (КТ)</b>						
2.1	1. Классы контрастных средств и их биологическое распределение используемых при КТ 2. Пероральные контрастные вещества используемый при проведении КТ 3. Внутривенные контрастные вещества используемый при проведении КТ 4. Показания и противопоказания к применению контрастных веществ при КТ /Пр/	1	10	ПК-1.2 ПК-2.1 ПК-2.2 ПК-2.3 ПК-3.1 ПК-3.2 ПК-3.3	Л1.1 Л1.2Л2.1Л3.1 Э1 Э2 Э3	устный опрос
2.2	Подготовка доклада - презентации /Ср/	1	8	ПК-1.2 ПК-2.1 ПК-2.2 ПК-2.3 ПК-3.1 ПК-3.2 ПК-3.3	Л1.1 Л1.2Л2.1Л3.1 Э1 Э2 Э3	Подготовка доклада - презентации
<b>Раздел 3. Основные принципы магнитно-резонансной томографии (МРТ)</b>						
3.1	Основные принципы магнитно-резонансной томографии (МРТ) /Лек/	1	2	ПК-1.2 ПК-2.1 ПК-2.2 ПК-2.3 ПК-3.1 ПК-3.2 ПК-3.3	Л1.1 Л1.2Л2.1Л3.1 Э1 Э2 Э3	устный опрос
3.2	1. Принципы магнитно-резонансной томографии 2. Основные параметры и компромиссы выбора 3. Импульсные последовательности 4. Методы кардиосинхронизации и респираторной компенсации /Пр/	1	10	ПК-1.2 ПК-2.1 ПК-2.2 ПК-2.3 ПК-3.1 ПК-3.2 ПК-3.3	Л1.1 Л1.2Л2.1Л3.1 Э1 Э2 Э3	устный опрос
3.3	Подготовка доклада - презентации /Ср/	1	8	ПК-1.2 ПК-2.1 ПК-2.2 ПК-2.3 ПК-3.1 ПК-3.2 ПК-3.3	Л1.1 Л1.2Л2.1Л3.1 Э1 Э2 Э3	Подготовка доклада - презентации
<b>Раздел 4. Контрастные средства применяемые в МРТ</b>						
4.1	1. Позитивные контрастирующие вещества 2. Негативные контрастирующие вещества 3. Препараты циркулирующие с кровотоком 4. Показания и противопоказания к применению контрастных веществ при МРТ /Пр/	1	10	ПК-1.2 ПК-2.1 ПК-2.2 ПК-2.3 ПК-3.1 ПК-3.2 ПК-3.3	Л1.1 Л1.2Л2.1Л3.1 Э1 Э2 Э3	устный опрос
4.2	Подготовка доклада - презентации /Ср/	1	8	ПК-1.2 ПК-2.1 ПК-2.2 ПК-2.3 ПК-3.1 ПК-3.2 ПК-3.3	Л1.1 Л1.2Л2.1Л3.1 Э1 Э2 Э3	Подготовка доклада - презентации
<b>Раздел 5. Опасности и побочные эффекты при КТ и МРТ</b>						

5.1	1. Побочные реакции на внутривенно вводимый контраст 2. Опасности и побочные эффекты связанные с радиационной нагрузкой 3. Опасности и побочные эффекты связанные со статическим магнитным и радиочастотным полем /Пр/	1	8	ПК-1.2 ПК-2.1 ПК-2.2 ПК-2.3 ПК-3.1 ПК-3.2 ПК-3.3	Л1.1 Л1.2Л2.1Л3.1 Э1 Э2 Э3	устный опрос
5.2	Подготовка доклада - презентации /Ср/	1	8	ПК-1.2 ПК-2.1 ПК-2.2 ПК-2.3 ПК-3.1 ПК-3.2 ПК-3.3	Л1.1 Л1.2Л2.1Л3.1 Э1 Э2 Э3	Подготовка доклада - презентации
<b>Раздел 6. Артефакты на КТ- и МРТ-изображениях</b>						
6.1	1. Физиологические артефакты (металл, движение и поток жидкости) 2. Артефакты связанные с физической природой МРТ 3. Артефакты зависящие /Пр/	1	8	ПК-1.2 ПК-2.1 ПК-2.2 ПК-2.3 ПК-3.1 ПК-3.2 ПК-3.3	Л1.1 Л1.2Л2.1Л3.1 Э1 Э2 Э3	устный опрос
6.2	Подготовка доклада - презентации /Ср/	1	6	ПК-1.2 ПК-2.1 ПК-2.2 ПК-2.3 ПК-3.1 ПК-3.2 ПК-3.3	Л1.1 Л1.2Л2.1Л3.1 Э1 Э2 Э3	Подготовка доклада - презентации
<b>Раздел 7. Зачет</b>						
7.1	/Контр.раб./	1	2	ПК-1.2 ПК-2.1 ПК-2.2 ПК-2.3 ПК-3.1 ПК-3.2 ПК-3.3	Л1.1 Л1.2Л2.1Л3.1 Э1 Э2 Э3	решение тестовых заданий
7.2	/Зачёт/	1	2	ПК-1.2 ПК-2.1 ПК-2.2 ПК-2.3 ПК-3.1 ПК-3.2 ПК-3.3	Л1.1 Л1.2Л2.1Л3.1 Э1 Э2 Э3	в форме устного опроса, решения ситуационных задач

## 5. ОЦЕНОЧНЫЕ СРЕДСТВА

### 5.1. Оценочные материалы для текущего контроля и промежуточной аттестации

Представлены отдельным документом

### 5.2. Оценочные материалы для диагностического тестирования

Представлены отдельным документом

## 6. УЧЕБНО-МЕТОДИЧЕСКОЕ И ИНФОРМАЦИОННОЕ ОБЕСПЕЧЕНИЕ ДИСЦИПЛИНЫ (МОДУЛЯ)

### 6.1. Рекомендуемая литература

#### 6.1.1. Основная литература

	Авторы, составители	Заглавие	Издательство, год	Колич-во
Л1.1	Дьясова Е.Б., Чехонацкая М.Л., Приезжева В.Н.	Лучевая диагностика: учебное пособие	Москва: ГЭОТАР-Медиа, 2016, <a href="http://www.studentlibrary.ru/book/ISBN9785970437896.html">http://www.studentlibrary.ru/book/ISBN9785970437896.html</a>	1
Л1.2	Груфанов Г.Е.	Лучевая диагностика: учебник	Москва: ГЭОТАР-Медиа, 2021, <a href="https://www.studentlibrary.ru/book/ISBN9785970462102.html">https://www.studentlibrary.ru/book/ISBN9785970462102.html</a>	1

<b>6.1.2. Дополнительная литература</b>				
	Авторы, составители	Заглавие	Издательство, год	Колич-во
Л2.1	Филимонов В.♦., Шилкин В.В., Степанков А.А., Чураков О.Ю.	Атлас лучевой анатомии человека: учебное наглядное пособие	Москва: ГЭОТАР-Медиа, 2010, <a href="http://www.studentlibrary.ru/book/ISBN9785970413616.html">http://www.studentlibrary.ru/book/ISBN9785970413616.html</a>	1
<b>6.1.3. Методические разработки</b>				
	Авторы, составители	Заглавие	Издательство, год	Колич-во
Л3.1		Атлас рентгеноанатомии и укладок : руководство для врачей: практическое руководство	Москва: ГЭОТАР-Медиа, 2017, <a href="https://www.studentlibrary.ru/book/ISBN9785970443668.html">https://www.studentlibrary.ru/book/ISBN9785970443668.html</a>	2
<b>6.2. Перечень ресурсов информационно-телекоммуникационной сети "Интернет"</b>				
Э1	<a href="http://www.internist.ru/">http://www.internist.ru/</a> (всероссийская образовательная интернет-программа для врачей)			
Э2	<a href="http://www.znaniium.com/">http://www.znaniium.com/</a> (коллекция электронных версий изданий (книг, журналов, статей и т.д.))			
Э3	<a href="http://www.elibrary.ru">http://www.elibrary.ru</a> (Научная электронная библиотека)			
<b>6.3.1 Перечень программного обеспечения</b>				
6.3.1.1	Операционные системы Microsoft			
6.3.1.2				
<b>6.3.2 Перечень информационных справочных систем</b>				
6.3.2.1	<a href="http://www.garant.ru">http://www.garant.ru</a> информационно-правовой портал Гарант.ру			
6.3.2.2	<a href="http://www.consultant.ru">http://www.consultant.ru</a> справочно-правовая система Консультант плюс			

<b>7. МАТЕРИАЛЬНО-ТЕХНИЧЕСКОЕ ОБЕСПЕЧЕНИЕ ДИСЦИПЛИНЫ (МОДУЛЯ)</b>	
7.1	Учебная аудитория для проведения занятий лекционного типа №224, оснащена: комплект специализированной учебной мебели, маркерная доска, комплект (переносной) мультимедийного оборудования — компьютер, проектор, проекционный экран, персональные компьютеры – 25 шт.
7.2	Количество посадочных мест - 48
7.3	Используемое программное обеспечение: Microsoft Windows, пакет прикладных программ Microsoft Office. Обеспечен доступ к сети Интернет и в электронную информационную среду организации.
7.4	
7.5	Занятия практического типа, групповых и индивидуальных консультаций, текущего контроля и промежуточной аттестации проводятся на базе БУ ХМАО-Югры «Сургутская окружная клиническая больница» в учебной аудитории № УК – 26/09, оснащена: комплект специализированной учебной мебели, маркерная доска, негатоскоп, ноутбук (переносной).
7.6	Количество посадочных мест - 16
7.7	Технические средства обучения для представления учебной информации: комплект (стационарный/переносной) мультимедийного оборудования — компьютер, проектор, проекционный экран. Используемое программное обеспечение: Microsoft Windows, пакет прикладных программ Microsoft Office.
7.8	Обеспечен доступ к сети Интернет и в электронную информационную среду организации.
7.9	Помещения, оснащенные специализированным оборудованием (рентгенодиагностическая установка, проявочная машина, флюорограф, маммограф):
7.10	Рентгенологический комплекс на 3 рабочих места HM340E Цифровая рентгеновская система на 3 рабочих места ARES RC ARES RC MS
7.11	Цифровая маммографическая система SELENIA DIMENSIONS
7.12	Аппарат флюорографический малодозовый цифровой ФЦ-"Максима" ФЦ-МАКСИМА Аппарат рентгеновский передвижной с принадлежностями ТМХ
7.13	Универсальный передвижной палатный рентгеновский аппарат ARES MB ARES MB Высокоскоростной сканирующий томограф HiSpeed NX 1 HiSpeed NX 1
7.14	Мультисрезовой рентгеновский компьютерный томограф с аппаратно-программным комплексом Toshiba Томограф магнитный резонансный (МРТ) MAGNETOM ESSENSA
7.15	Передвижной рентгенодиагностический комплекс Movix 30Pro Movix 30Pro
7.16	Аппарат рентгенодиагностический хирургический мобильный типа С-Дуга "Архм-ренекс" Аппарат рентгеновский медицинский мобильный сер. Technix-TMS

7.17	Дентальный ортопантомограф ОР-100, рентгеновский аппарат спец. назнач. для выполн. панорамных снимков челюстно-лицевой области для ч-л хир. ОР-100 и расходным материалом в количестве, позволяющем обучающимся осваивать умения и навыки индивидуально.
7.18	Аудитории, оборудованные мультимедийными и иными средствами обучения, позволяющими использовать симуляционные технологии, с типовыми наборами профессиональных моделей и результатов лабораторных и инструментальных исследований в количестве, позволяющем обучающимся осваивать умения и навыки, предусмотренные профессиональной деятельностью, индивидуально.
7.19	
7.20	Аудитории симуляционно-тренингового аккредитационного центра №1Б, оборудованные фантомной и симуляционной техникой, лабораторными инструментами и расходными материалами: телементор, синтомед, ANATOMAGE 4. Интерактивный комплекс – 3D Патанатомия,advancedVenepunctureArm, Limbs&ThingsLtd, тренажер для проведения инъекций, тренажер для отработки проведения пункции и дренажа грудной клетки, тренажер измерения АД, BT-CEAB2, BTIncSeoulbranch, UN/DGN-VAult, Honglian. Z990, Honglian. тонометр, фонендоскоп, пульсоксиметр, негатоскоп, SAMII, ExcellusTecnologies, аускультативный манекен, PAT, ExcellusTecnologies, Аускультативный манекен Система аускультации у постели больного SimulScore, тренажер абдоминального пациента, Limbs&Things, клинический тренажер для обследования мужского таза Limbs&Things, NursingBaby, тренажер для обучения навыкам ухода и лечения ряда пациентов стационарного отделения для новорожденных NursingKid, тренажер для отработки навыков по уходу и лечению ряда стационарных пациентов детского возраста, усовершенствованный бедфордский манекен женский/мужской Adam, Rouilly, тренажер катетеризации мочевого пузыря Limbs&ThingsLtd, симулятор для отработки навыков зондового кормления, KokenCo, SimBaby, Laerdal, манекен новорожденного ребенка для отработки навыков реанимации новорожденных, ResuscBaby, Laerdal, тренажер для обучения технике СЛР и спасения детей, манекен удушья ребенка Adam, Rouilly, манекен удушья взрослого Adam, Rouilly, BT-CPEA, BTIncSeoulbranch, SaveManAdvance, KokenCo, Ltd, тренажер Труман-Травма, симулятор сердечно-легочной реанимации (СЛР) SHERPA, компьютерный робот- симулятор Аполлон, CAE Healthcare, компьютерный робот-симулятор СимМэн 3G, макет автомобиля скорой медицинской помощи, ПО "Зарница", манекен-тренажер 15 отведений ЭКГ, Nasco/Simmulaid. Набор накладных муляжей для имитации ран и кровотечений Nasco/Simmulaid, фантом-симулятор люмбальной пункции, KyotoKagakuCo, Ltd, педиатрический манекен-имитатор для обучения люмбальной пункции. LT00310. LM-027, тренажер для постановки клизмы. Перевязочные средства, медицинская мебель, расходные материалы - в количестве достаточном для освоения умений и навыков, предусмотренных профессиональной деятельностью, индивидуально. Библиотека результатов лабораторных и инструментальных исследований: Роли для стандартизированных пациентов. Библиотека ситуационных задач. Библиотека клинических сценариев. Библиотека оценочных листов



**Форма оценочного материала для текущего контроля и промежуточной аттестации****Оценочные материалы для текущего контроля и промежуточной аттестации по дисциплине**

	<i>Название дисциплины</i>
Код, направление подготовки	31.08.09, Рентгенология
Направленность (профиль)	Основы компьютерной томографии и магнитно-резонансной томографии
Форма обучения	очная
Кафедра-разработчик	Многопрофильной клинической подготовки
Выпускающая кафедра	Многопрофильной клинической подготовки

**1. Типовые задания для контрольной работы:****1.1 Список типовых тестовых заданий:**

1) Компьютерная томография наиболее эффективна в изучении:

- а) лимфатических узлов средостения
- б) состояние легочной паренхимы и бронхов
- в) пульсации сердца
- г) подвижности диафрагмы

2) Лучевой контроль состояния кости при остеомиелите проводится в основном:

- а) рентгенологически
- б) с помощью УЗИ
- в) с помощью МРТ
- г) не проводится

3) Компьютерную томографию лучше применить для изучения поражений:

- а) грудной стенки;
- б) диафрагмы;
- в) лимфатических узлов корней легких;
- г) пищевода.

4) Послойное рентгеновское исследование, основанное на компьютерной реконструкции изображения, получаемого при круговом сканировании узким пучком рентгеновского излучения

- а) КТ
- б) МРТ
- в) сонография
- г) УЗИ

5) Какие детекторы используются в компьютерных томографах:

- а) только полупроводниковые элементы;
- б) полупроводниковые элементы и ксеноновые детекторы;
- в) только ксеноновые детекторы;
- г) усиливающие рентгеновские экраны;

6) В чем заключается методика «усиления» при рентгеновской компьютерной томографии:

- а) томографию выполняют в условиях внутривенного введения рентгеновского контрастного вещества;
- б) в повышении напряжения генерирования рентгеновского изображения;
- в) в получении изображения очень тонких слоев объекта;
- г) в ускорении вращения рентгеновского излучателя вокруг снимаемого объекта;

7)КТ-исследование брюшной полости и органов малого таза не проводится пациентам, которые накануне прошли рентгенологическое исследование желудочно-кишечного тракта с использованием бария сульфата менее, чем за:

- а) 1 день;
- б) 3 дня;
- в) 4 дня;
- г) 7 дней.

8)Для визуальной и количественной оценки плотности визуализируемых структур используется шкала:

- а) Кормака;
- б) Хаунсфилда;
- в) Радона;
- г) Мооса.

9)В устройстве современного МР аппарата используют

- а) постоянные магниты
- б) резистивные магниты
- в) сверхпроводящие магниты
- г) гибридные магниты
- д) электромагниты

10)Магнитно-резонансная диффузия – это:

- а) метод позволяющий определить движение внутриклеточных молекул воды в тканях;
- б) метод позволяющий оценить прохождение крови через ткани организма;
- в) метод позволяющий определить биохимические изменения тканей при различных заболеваниях;
- г) метод получения изображения сосудов.

11)Компьютерную томографию лучше применить для изучения поражений:

- а) грудной стенки;
- б) диафрагмы;
- в) лимфатических узлов корней легких;
- г) пищевода.

12)Стандартными методиками МРТ являются

- а) контрастное усиление
- б) МР-миелография
- в) T1-, T2- изображения
- г) МР- диффузия

13)Патогномоничный КТ – признак расслаивающей аневризмы аорты (при нативном исследовании):

- а) очаг кальциноза в просвете аорты;
- б) утолщение, дезорганизованность стенки аорты;
- в) неоднородная плотность просвета аорты;
- г) резкое увеличение диаметра аорты.

14)Выберете абсолютные противопоказания для проведения МРТ

- а) беременность
- б) возраст до 18 лет
- в) металлические инородные тела, осколки
- г) клаустрофобия

15)Выберете относительные противопоказания для проведения МРТ

- а) металлические инородные тела
- б) возраст до 18 лет
- в) некупированный судорожный синдром
- г) кома

16) Выберите показания для проведения МРТ

- а) опухоли различной локализации
- б) ЧМТ
- в) паразитарные заболевания
- г) заболевания сосудов
- д) все перечисленное

17) Абсолютным противопоказанием к проведению МР- исследования сердца является:

- а) протез одного из клапанов сердца;
- б) искусственный водитель ритма;
- в) сосудистый протез восходящей аорты;
- г) шовные скрепки в грудине;
- д) все выше перечисленное.

18) Выберите МР-методики для визуализации только жидкости

- а) методика жироподавления
- б) МР- спектроскопия водородная
- в) МР – спектроскопия фосфорная
- г) МР- урография

19) Какие контрастные препараты используют при магнитно-резонансной томографии:

- а) омнипак;
- б) ультравист;
- в) телебрикс;
- г) магневист;
- д) все выше перечисленные.

20) Дополняющими методами в исследовании заболеваний и повреждений челюстно-лицевой области являются:

- а) КТ, МРТ
- б) панорамная томография
- в) сиалография
- г) пантомография

21) Противопоказанием для проведения магнитно-резонансной томографии является:

- а) бессознательное состояние больного;
- б) ранний послеоперационный период;
- в) наличие кардиостимулятора;
- г) состояние после лучевой терапии, осложненное лейкопенией.

22) Для контрастного усиления при магнитно-резонансной томографии используется:

- а) омнискан;
- б) омнипак;
- в) визипак;
- г) ультравист;
- д) все выше перечисленное.

23) Какие артефакты нельзя устранить при спиральной компьютерной томографии:

- а) дыхательные;
- б) перистальтические;
- в) сердцебиение;
- г) артефакт от границ сред.

24) Контрастные вещества используемые в МРТ диагностике, это:

- а) производные гадолиния;
- б) неионные контрастные вещества;

- в) ионные контрастные вещества;
- г) ни одно из перечисленных.

### Эталон ответов

1	2	3	4	5	6	7	8	9	10
А	В	Г	А	Б	А	Г	Б	В	А
11	12	13	14	15	16	17	18	19	20
В	В	А	В	В	Д	Б	Г	Г	А
21	22	23	24						
В	В	В	А						

## 2. Типовые вопросы (задания) к зачету:

### 2.1 Список вопросов для устного ответа:

1. Физические основы и аппаратура используемая для современных методов исследования - ЯМРТ.
2. Физические основы и используемая для современных методов исследования - КТ.
3. Принцип получения изображений при КТ и МРТ исследованиях
4. Контрастные вещества, используемые для исследований КТ и МРТ. Их свойства и биологическое действие.
5. Побочные реакции на внутривенно вводимый контраст
6. Пункционные биопсийные исследования под КТ-контролем.
7. Виды компьютерной томографии (спиральная, мультиспиральная электронно-лучевая, виртуальная реконструкция). Шкала Хаунсфильда.
8. Показания к использованию методов исследования КТ и МРТ.
9. Противопоказания к использованию методов исследования КТ и МРТ.
10. Магнитно-резонансная спектроскопия.
11. КТ и МРТ исследования органов грудной клетки. Преимущества и недостатки методов.
12. Компьютерная томография грудной клетки с внутривенным введением неионогенного водорастворимого контрастного вещества.
13. КТ и МРТ исследование брюшной полости. Преимущества и недостатки методов.
14. КТ и МРТ исследование органов брюшной полости с внутривенным введением контрастного вещества.
15. Пункция образований в брюшной полости под контролем КТ.
16. КТ и МРТ исследование черепа и головного мозга. Преимущества и недостатки методов.
17. КТ и МРТ исследование органов малого таза с внутривенным введением контрастного вещества.
18. Компьютерно-томографическое исследование органов грудной полости при неотложных состояниях.

### 2.2 Список ситуационных задач

#### Задача №1.

Больной Х. 69 лет. 1 месяц назад по поводу острой бронхопневмонии верхней доли правого легкого выполнено 2 рентгеновских снимка и 2 продольные томограммы грудной клетки. Эффективная фаза (ЭФ) за эти исследования составила 6 мЗв. Проведено контрольное рентгенологическое исследование: выполнено 2 рентгеновских снимка. ЭД - 0.4 мЗв. При контрольном исследовании, поскольку определяются остаточные явления бронхопневмонии, возник вопрос о проведении рентгеновской компьютерной томографии грудной клетки для выявления возможного центрального рака легкого.

Ответьте на следующие вопросы:

1. Есть ли противопоказания к проведению рентгеновской компьютерной томографии?
2. К какой категории по контрольным дозовым уровням при рентгеновской диагностике относится данный пациент?
3. Какой контрольный дозовый уровень соответствует данной клинической ситуации?

### Задача №2.

Больной 49 лет обратился с жалобами на опоясывающие боли в верхней части брюшной полости, не связанные с приемом пищи и временем суток. Боли купировались приемом 4-х таблеток баралгина. Впервые обратил внимание на боли за 2 месяца до обращения.

При УЗИ исследовании брюшной полости, произведенном за 9 месяцев до обращения была выявлена киста поджелудочной железы и больной был предупрежден о безопасном течении заболевания. Однако вскоре возникли боли опоясывающего характера и больной обратился в поликлиническое отделение Института хирургии, где ему было предложено провести КТ обследование брюшной полости.

При КТ исследовании было выявлено наличие значительного количества жидкости в брюшной полости, расширение тела поджелудочной железы до 27 мм, неомогенность изображения тела поджелудочной железы и полицикличность его контуров. Плотность паренхимы в области хвоста равна 12-19 ед.Н. В теле поджелудочной железы визуализировалась киста размерами 19x18 мм с содержимым плотностью 2 ед.Н. В оставшихся частях тела поджелудочной железы отмечены участки плотностью до 30 ед.Н. с краплениями менее плотных: до 21 ед.Н. В гепатодуоденальной связке была выявлена группа увеличенных и уплотненных лимфатических узлов. Кроме того, инфильтративные изменения определялись вокруг аорты на протяжении отхождения чревного ствола до уровня левой почечной ножки, включая начало мезентериальной артерии. В связи с инфильтративными изменениями на этом участке контур аорты в переднем отделе отдельно выявить было невозможно. Увеличен левый надпочечник.

*Ваше заключение:*

1. Киста тела поджелудочной железы
2. Рак тела поджелудочной железы в сочетании с кистой тела, осложненные лимфогенным метастазированием в узлы малого сальника, асцитом, поражением левого надпочечника и инфильтрацией парааортальной области.
3. Хр. панкреатит
4. Лимфаденопатия забрюшинного пространства.

*Предложите методики и методы лучевой диагностики, которые позволили бы уточнить поставленный диагноз.*

### Задача №3.

Больной 68 лет, поступил с жалобами на дискомфорт за грудиной при приеме грубой или острой пищи, отрыжку воздухом с примесью кислого содержимого, возникающую после приема пищи, потерю веса до 5 кг в течение 4 месяцев, слабость, слюнотечение. Из анамнеза заболевания известно, что выше представленные жалобы появились в течение последних 5 месяцев, когда впервые больной почувствовал дискомфорт после приема грубой пищи. Стал придерживаться щадящей диеты. Постепенно возникла икота и другие жалобы. Затем клинические проявления стали усиливаться. Из истории жизни: профессиональные вредности, курение и злоупотребление алкоголем отрицает. Из перенесенных болезней: язвенная болезнь 12-перстной кишки вне обострения в течение 10 лет. Был направлен в Институт хирургии для обследования и лечения. При рентгенологическом исследовании определяется циркулярный дефект наполнения в нижней трети грудного отдела пищевода (ретроперикардиальный сегмент по Бромбарту). Выше места сужения расположено супрастенотическое расширение просвета пищевода диаметром до 3 см. На границе суженной части пищевода и неизменной стенки пищевода расположены по обоим контурам «ступеньки». Над областью сужения расположены полиповидные разрастания размерами 10x15 мм, перекрывающие просвет пищевода. Протяженность суженного участка достаточно велика, так что заполнить желудок бариевой взвесью не представлялось возможным в связи с угрозой регургитации. Через 3, 5 часа в супрастенотически расширенной части пищевода выявлены остатки контрастного вещества и слизь. Контрастное вещество равномерно импрегнирует суженный «канал» до кардии. Протяженность его около 9 см.

При эндоскопическом исследовании верхних отделов пищеварительного тракта в дистальном отделе пищевода на расстоянии 38 см от резцов имеется стенозирующая опухоль в виде полиповидных разрастаний красноватого цвета, выше которой на правой стенке на расстоянии 15 мм от основной опухоли имеется «отсев» в виде полиповидных разрастаний диаметром 8 мм. При КТ нижней части грудной полости и брюшной полости выявлено равномерное утолщение стенок пищевода до 9-20 мм на протяжении 45 мм краниальнее кардио-эзофагеального перехода. Стенка желудка в области проксимального отдела также изменена: она локально утолщена до 26 мм

в области субкардии и верхней трети тела желудка, а также утолщена до 8-15 мм по передней и задней стенки проксимального отдела желудка. Просвет в области суженной части пищевода колеблется от 2 до 4 мм. Определяются пакеты увеличенных и уплотненных групп лимфатических узлов в области малого сальника.

*Ваше заключение:*

- 1. Варикозное расширение вен пищевода*
- 2. Дивертикул пищевода*
- 3. Рак проксимального отдела желудка с переходом на дистальный отдел пищевода и лимфогенным метастазированием в узлы верхнего этажа брюшной полости.*
- 4. Рак нижней трети грудного отдела пищевода.*

*Необходимы ли дополнительные методы лучевой диагностики, которые позволили бы уточнить поставленный диагноз?*

## Оценочные материалы для диагностического тестирования.

Диагностическое тестирование имеет своей целью:

- исполнение положений приказа Министерства высшего образования и науки Российской Федерации от 25.11.2021 «1094» «Об утверждении аккредитационных показателей по образовательным программам высшего образования».
- улучшение результатов промежуточной аттестации.
- повышение вероятности удовлетворительного результата при проведении надзорного мониторинга.

Диагностическое тестирование планируется проводить в аттестационную неделю за один месяц до промежуточной аттестации в целях определения уровня усвоения пройденного материала обучающимися. По результатам диагностического тестирования преподаватель планирует корректирующие мероприятия с целью повышения успеваемости при прохождении промежуточной аттестации. Материалы для диагностического тестирования разрабатываются в виде тестов и оформляются в виде текстового документа (шаблон представлен ниже).

Требования к оценочным материалам диагностического тестирования.

1. Вопросы тестового задания включает следующие категории:

- вопросы низкого уровня сложности не менее 5;
- вопросы среднего уровня сложности не менее 10;
- вопросы высокого уровня сложности не менее 5.

Количество вопросов в бланке задания **не менее 20 вопросов.**

2. Рекомендуемая структура банка заданий:

- 25% - вопросы низкого уровня сложности (5 вопросов);
- 50% - вопросы среднего уровня сложности (10 вопросов);
- 25% - вопросы высокого уровня сложности (5 вопросов).

Вопросы низкого уровня сложности должны содержать не менее 2 типов вопросов.

Вопросы среднего уровня сложности должны содержать не менее 5 типов вопросов.

Вопросы высокого уровня сложности должны содержать не менее 2 типов вопросов.

3. Тестовое задание может включать следующие типы вопросов, дифференцированные по уровню сложности:

Тип вопроса	Описание типа вопроса	Уровень сложности
Всё или ничего	Позволяет выбрать несколько ответов из заранее определенного списка. При этом используется оценивание «Всё или ничего» (100% или 0%).	Средний
Выбор пропущенных слов	Пропущенные слова в тексте вопроса заполняются.	Низкий / Средний
Вычисляемый	Вычисляемые вопросы подобны числовым вопросам, только в них используются числа, которые случайно выбираются из набора при прохождении теста.	Средний / Высокий
Множественный выбор	Позволяет выбирать несколько правильных ответов из заданного списка.	Высокий
Одиночный выбор	Позволяет выбирать один правильный ответ из заданного списка.	Низкий / Средний
На соответствие	Ответ на каждый из нескольких вопросов должен быть выбран из списка возможных.	Средний
Упорядочение	Расположите перемешанные элементы в правильном порядке.	Высокий
Числовой ответ	Позволяет сравнивать числовые ответы с несколькими заданными вариантами с учетом единиц измерения. Возможен и учет допустимых погрешностей.	Средний

4. Уровень знаний обучающегося по итогам диагностического тестирования оценивается по 100 - балльной шкале.

Удельный вес в баллах за вопрос устанавливается преподавателем и зависит от количества вопросов в бланке задания.

В случае структуры теста – 5/10/5 рекомендуемая оценка ответов на вопросы от уровня его сложности:

- низкий – 2 балла;
- средний – 5 баллов;
- высокий – 8 баллов.

Успешное прохождение диагностического тестирования - выполнение 70 % заданий и более.

5. При составлении тестового задания обратите внимание на следующие требования:

5.1. Из всех категорий вопросов следует удалить вопросы типа верно/неверно ввиду низкой дифференцирующей способности.

5.2. Количество вариантов ответов в заданиях соответствующих типов – не менее 4. Например, вопрос на одиночный выбор должен содержать не менее 4 вариантов ответов, из которых 1 – правильный. Или, при выборе одного ответа из выпадающего списка также для выбора предоставляем не менее 4 вариантов ответов.

5.3. Вопросы типа «Множественный выбор» оцениваются 100% правильными при указании всех правильных ответов. Иначе ответ считается не верным.

#### **Форма оценочного материала для диагностического тестирования.**

##### **Тестовое задание для диагностического тестирования по дисциплине:**

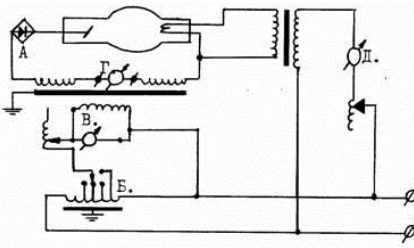
##### *Основы компьютерной томографии и магнитно-резонансной томографии*

Код, направление подготовки	31.08.09
Направленность (профиль)	Рентгенология
Форма обучения	Очная
Кафедра-разработчик	Многопрофильной клинической подготовки
Выпускающая кафедра	Многопрофильной клинической подготовки

Проверяемая компетенция	Задание	Варианты ответов	Тип сложности и вопроса	Кол-во баллов за правильный ответ
ПК-1	Семь слоев половинного ослабления уменьшает интенсивность излучения	а) до 7.8% б) до 2.5% в) до 1.0% г) до 0.78%	<b>средний</b>	<b>5</b>
ПК-1	Ослабление рентгеновского излучения веществом связано	а) с фотоэлектрическим эффектом б) с комптоновским рассеянием в) оба ответа правильны г) правильного ответа нет	<b>Низкий</b>	<b>2</b>
ПК-3	Информативность томографии	а) размахом колебания	<b>высокий</b>	<b>8</b>



	определяется	излучателя б) расстоянием фокус - пленка в) мощностью излучения г) все перечисленное верно		
ПК-3	Признаком высоковольтного пробоя в трубке является	а) отсутствие показаний миллиамперметра во время экспозиции б) треск и разряды в пульте управления в) бросок стрелки миллиамперметра во время съемки г) все перечисленное верно	<b>высокий</b>	<b>8</b>
ПК-3	При рентгенографии расстояние фокус - пленка равно 120 см, а объект - пленка - 10 см. Процент увеличения действительных размеров в этом случае составляет	а) 9% б) 15% в) 20% г) 25%	<b>средний</b>	<b>5</b>
ПК-3	Необходимыми элементами рентгеновского ангиографического комплекса являются все перечисленные, кроме	а) стола с подвижной декой б) излучателя с вращающимся анодом в) серийной кассеты г) все ответы правильные	<b>высокий</b>	<b>8</b>
ПК-1	Режим "падающей нагрузки" позволяет	а) упростить включение и отключение высокого напряжения б) более рационально использовать мощность трубки в) укоротить экспозицию г) верно только а)	<b>высокий</b>	<b>8</b>
ПК-3	В качестве детектора в рентгеновском автомате экспозиции (рентгеноэкспонетре) используется	а) фотоэмульсия б) ионизационная камера в) сцинтилляционный кристалл г) правильно только б)	<b>высокий</b>	<b>8</b>
ПК-3	Малым фокусом рентгеновской трубки считается фокус размером приблизительно	а) 0,2x0,2 мм б) 0,4x0,4 мм в) 1x1 мм г) 2x2 мм д) 4x4 мм	<b>средний</b>	<b>5</b>
ПК-1			<b>низкий</b>	<b>2</b>
ПК-3	Процент энергии электронов,	а) 1%	<b>средний</b>	<b>5</b>

	соударяющихся с анодом рентгеновской трубки и преобразующийся в рентгеновское излучение составляет	б) 5% в) 10% г) 50% д) 98%		
ПК-3	Минимально допустимая суммарная фильтрация при 100 кВ составляет	а) 1 мм Аl б) 1.5 мм Аl в) 3 мм Аl г) 5 мм Аl	<b>средний</b>	<b>5</b>
ПК-1	Предельно допустимая мощность доз облучения персонала рентгеновских кабинетов составляет	а) 15 мкГр/ч б) 1.7 мР/ч в) 0.12 мР/ч г) 0.03 мР/ч	<b>средний</b>	<b>5</b>
ПК-3	На представленной схеме найдите обозначение следующим узлам: 	1) вольтметр пульта, показывающий высокое напряжение 2) прибор, измеряющий ток, протекающий через нить канала 3) автотрансформатор 4) выпрямительный элемент	<b>средний</b>	<b>5</b>
ПК-3	При увеличении расстояния фокус - объект в два раза интенсивность облучения	а) увеличивается в 2 раза б) уменьшается на 50% в) уменьшается в 4 раза г) не изменяется	<b>средний</b>	<b>5</b>
ПК-1	Выберите один правильный ответ из числа представленных ниже. Одним из важнейших преимуществ 3-фазных аппаратов является	а) меньшая стоимость б) большой рентгеновский выход трубки при очень коротких экспозициях в) для снимков равной плотности и контраста облучение пациента ниже г) правильного ответа нет	<b>средний</b>	<b>5</b>
ПК-3	Минимально допустимая суммарная фильтрация при 100 кВ составляет	а) 1 мм Аl б) 1.5 мм Аl в) 3 мм Аl г) 5 мм Аl	<b>средний</b>	<b>5</b>
ПК-3	Действительный фокус рентгеновской трубки имеет форму	а) круга б) треугольника в) прямоугольника г) квадрата	<b>низкий</b>	<b>2</b>
ПК-3	В индивидуальных дозиметрах используется все перечисленное, кроме	а) фотопленки б) конденсаторной камеры в) термолюминесцентного кристалла	<b>низкий</b>	<b>2</b>

		г) сцинтилляционного датчика		
ПК-3	Единица измерения мощности дозы рентгеновского излучения	а) Рентген б) Рад в) Рентген/мин г) Грей	<b>низкий</b>	<b>2</b>

\*В таблицу необходимо внести вопросы в соответствии со структурой диагностического теста (25% - вопросы низкого уровня сложности (не менее 5 вопросов); 50% - вопросы среднего уровня сложности (не менее 10 вопросов); 25% - вопросы высокого уровня сложности (не менее 5 вопросов)).